

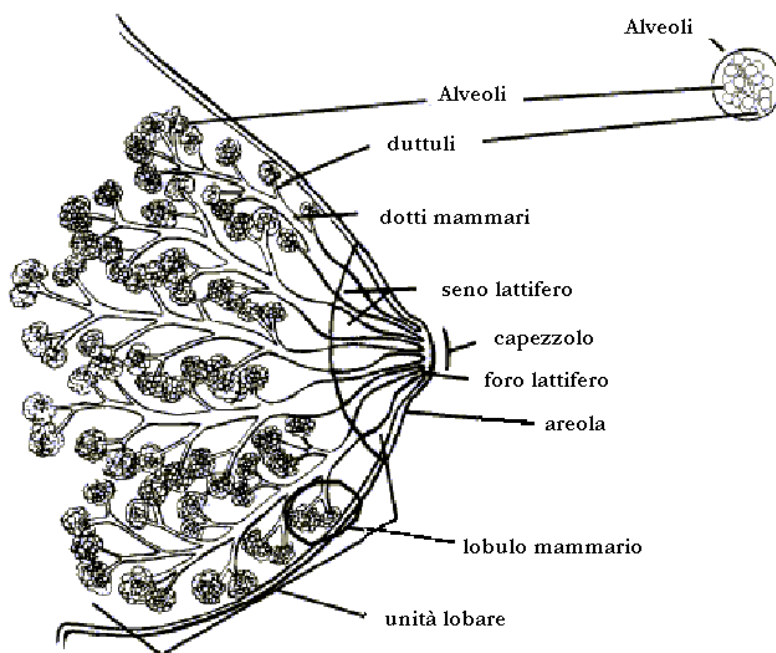
LE TUMEFAZIONI MAMMARIE IN ADOLESCENZA

A cura del Dott. Giacomo Antonini

Questo breve paragrafo elenca in maniera sintetica il capitolo delle tumefazioni mammarie rilevabili in adolescenza.

L'incidenza di tumefazioni mammarie in questa fase della vita è mal valutabile; le lesioni riscontrate nella fascia di età compresa tra i 12 e i 20 anni, sono nel 70% fibroadenomi, nel 6% cisti e nel 12% "iperplasie".

STRUTTURA DELLA MAMMELLA



TUMEFAZIONI MAMMARIE IN ADOLESCENZA

MASCHI

- Ginecomastia *

FEMMINE

STADIO	STADI DELLA PUBERTÀ FEMMINILE
1	Sollevamento del complesso areolo-mammillare (fase preadolescenziale)
2	Sollevamento del complesso areolo-mammillare e incremento della ghiandola mammaria. Ingrandimento dell' areola
3	Ulteriore ingrandimento e allargamento di tutte le strutture
4	Ulteriore ingrandimento; l' aspetto è simile a quello definitivo. Il complesso areola-capezzolo tendono ad essere prominenti
5	Aspetto definitivo, adulto, con areola e capezzolo non prominenti, iniziale pigmentazione dell' areola

1- DEL PARENCHIMA

- Gemma mammaria in pre-menarca *
- Fibroadenoma *
- Cisti ***
- Mastite periduttale **
- F.adenoma gigante ***
- Papilloma intraduttale ***
- Adenocarcinoma ***

2- DEL COMPLESSO CAPEZZOLO-AREOLA

- Cisti da ritenzione **
- Inversione **
- Mollusco contagioso ***
- Leiomioma ***

Legenda:

riscontro frequente *, intermedio **, raro ***

Dal punto di vista pratico, il rischio di adenocarcinoma in ragazza adolescente è virtualmente inesistente soprattutto quando la lesione ha le caratteristiche di un fibroadenoma; nel maschio adolescente vale lo stesso discorso: si tratta di ginecomastia.

BIBLIOGRAFIA

Stone A.M., Shenker R.I & McCarthy K.: Adolescent breast masses. *American Journal of Surgery* 1977; 134: 275-277.