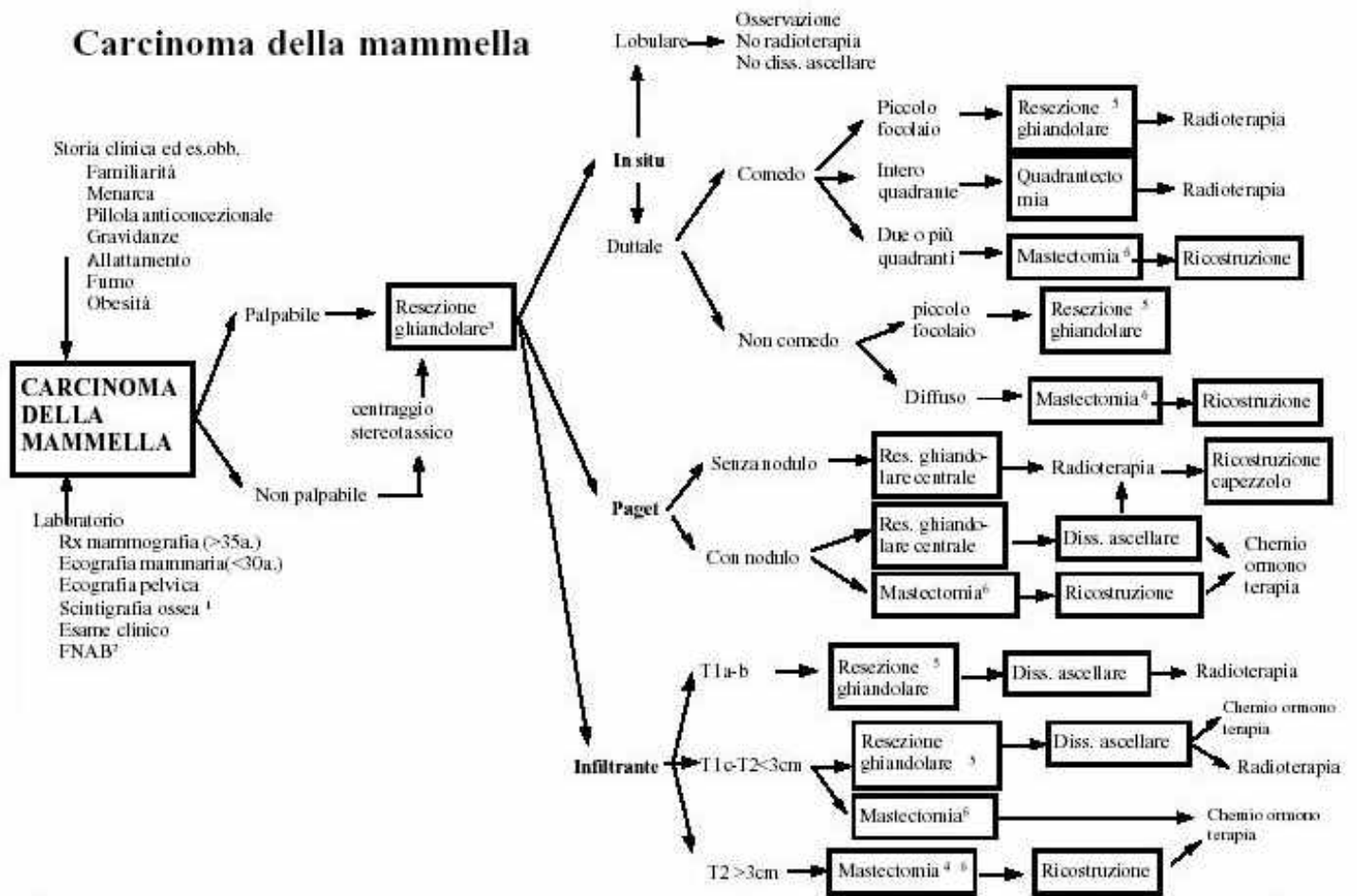


Malattie della mammella

1. Ogni Paziente deve aver eseguito prima del ricovero una Ecografia (sempre) ed una Mammografia (se di età superiore a 30 anni). I markers non sono indispensabili.
2. Se la lesione non è palpabile eseguire il centraggio con J-needle.
Se la lesione è palpabile si deve eseguire una FNAB per evitare l'esame istologico estemporaneo: l'esame citologico deve essere incontrovertibile. Se l'esame citologico è dubbio eseguire sempre l'esame istologico prima di procedere all'intervento demolitivo.
Il patologo deve essere consultato in anticipo per valutare l'opportunità di ricorrere all'esame estemporaneo di lesioni minime o di microcalcificazioni
3. Nelle lesioni avanzate (T3) è opportuno eseguire lo staging preoperatorio:
 - 4 Es citologico
 - 4 Ecografia epatica
 - 4 Ecografia pelvica
 - 4 Scintigrafia ossea
 - 4 Ev. TC total-body
4. In presenza di una secrezione mammaria, eseguire un esame citologico e valutare l'eventualità di una duttogalattografia
5. L'antibioticoterapia preoperatoria non è indispensabile. Le profilassi "Single shot" o "Short term" sono accettabili.
6. E' sempre consigliabile un colloquio preoperatorio con lo psicologo che, se necessario, può continuare a seguire la Paziente nel periodo postoperatorio.
7. La fluidoterapia può essere sospesa dopo 12 ore. La paziente può essere rialimentata in 1^a giornata p. o. se operata in A.G. o do po poche ore nel caso di Anestesia locale.
8. Nel caso di neoplasia maligna, se lo staging non è stato eseguito preoperatoriamente, occorre richiedere una ecografia epatica. La scintigrafia ossea viene preferibilmente eseguita dopo 2 - 3 settimane.
9. La mobilizzazione deve essere precoce, fin dal giorno successivo all'intervento. La Paziente deve iniziare gli esercizi di riabilitazione del braccio come da schema.
10. Ogni Paziente deve essere inviata al medico Oncologo con una esauriente relazione o con la copia della cartella clinica.
11. La Paziente può essere dimessa, in codice 5, in terza - quarta giornata, anche con i drenaggi, istruendola ed invitandola a rivolgersi all'Ambulatorio per ogni necessità.

Carcinoma della mammella



¹ La scintigrafia ossea ed il dosaggio dei markers tumorali possono essere differiti al periodo postoperatorio se la neoplasia non è T3, se la Paz. non è sintomatica, e se AST, ALT e fosfatasi alcalina sono normali.
² L'esame citologico deve essere sempre eseguito; nel caso di lesioni non palpabili deve essere ecografato. Secondo alcuni l'es. istologico non è indicato se la lesione è costituita da: 1) microcalcificazioni, 2) distorsione architettrale, 3) lesione <5mm.
³ Nel caso di microcalcificazioni all'escissione deve seguire il controllo radiografico del pezzo operatorio.
⁴ Se la paz. vuole conservare il seno: RT neoadiuvante, poi resezione ghiandolare, + dissezione ascellare + radioterapia.
⁵ Resezione ghiandolare o quadrantectomia: margine peritumorale libero: 1-2 cm (controllo istologico intraoperatorio).
⁶ Intervento di Madden o Patey.

CASI PARTICOLARI

- Tumori localmente avanzati: trattamento sistemico primario seguito da mastectomia radicale modificata.
- carcinoma in gravidanza: Trattamento chirurgico sec lo stadio, RT dopo il parto.
- Carcinoma infiammatorio (T4d): FNAb o biopsia, trattamento sistemico, ev mastectomia, nuovo trattamento sistemico, radioterapia.
- Recidiva locale: mastectomia. Possibile riescissione nelle lesioni localizzate in prossimità della cicatrice.
- Int. Di Halsted nei tumori infiltranti la parete muscolare.